



Cardiomiopatía dilatada en un cachorro. Reporte de un caso [¶]

Revista
Colombiana de
Ciencias
Pecuarias

Dilated cardiomyopathy in a puppy. A case report

Cardiomiopatia dilatada em um cachorro. Reporte de um caso

Sandra L Tarazona Ch¹, MVZ, Leonardo F Gómez G^{2,3}, MV, Esp Clin; Sonia C Orozco Padilla^{2*}, MV, Esp Clin.

¹Práctica privada, Bucaramanga, Colombia.

²Grupo de Investigación CENTAURO, Escuela de Medicina Veterinaria, Facultad de Ciencias Agrarias, Universidad de Antioquia, AA 1226, Medellín, Colombia.

³Grupo de Investigación INCA-CES, Facultad de Medicina Veterinaria y Zootecnia, Universidad CES. Medellín, Colombia.

(Recibido: 17 agosto, 2007; aceptado: 29 agosto, 2008)

Resumen

En este reporte se expone el caso de una cachorra de raza Springer Spaniel que presentaba taquipnea, ascitis, intolerancia al ejercicio, leve cianosis y baja condición corporal. A la auscultación cardíaca se evidenció un soplo 5/6 mitral que irradiaba a ambos hemitórax. En la ecocardiografía se apreció una disminución de la función contráctil del ventrículo izquierdo, hipertrofia excéntrica del atrio y ventrículo izquierdo, e insuficiencia mitral.

Palabras clave: corazón canino, ecocardiografía en perros, inotropismo

Summary

This is a case of a Springer spaniel puppy which presented tachypnea, ascitis, exercise intolerance, mild cyanosis and a poor body condition. At cardiac auscultation a 5/6 mitral murmur was detected that irradiated to both hemithorax. Echocardiography revealed diminished left ventricular contractility, eccentric hypertrophy of the left atrium and ventricle and mitral insufficiency.

Key words: canine heart, echocardiography in dogs, inotropism

Resumo

Este relatório descreve o caso de uma cachorra da raça Springer spaniel de baixa condição corporal que tinha taquipnéia, ascite, intolerância ao exercício, cianose leve. Na ausculta cardíaca foi mostrado um fôlego 5/6 mitral que irradiava ambos hemitórax. Em ecocardiografia revelou uma diminuição na função contráctil do ventrículo esquerdo, excêntrica hipertrofia do ventrículo direito e átrio esquerdo e insuficiência mitral.

Palavras chave: coração canino, eco cardiografia no cães, inotropism

[¶] Para citar este artículo: Tarazona SL, Gómez LF, Orozco Padilla SC. Cardiomiopatía dilatada en un cachorro. Reporte de un caso. Rev Colomb Cienc Pecu 2008; 21:413-419.

* Autor para el envío de la correspondencia y la solicitud de separatas: Escuela de Medicina Veterinaria, Universidad de Antioquia. A.A. 1226. Medellín, Colombia. E-mail: panimesp@agronica.udea.edu.co Tel: (+574) 219 9116. Fax: (+574) 21909104.

Introducción

La cardiomiopatía dilatada idiopática canina (CMDI) se caracteriza por la reducción en la contractibilidad miocárdica (6, 8, 12), y la posible presencia de arritmias (7). Secundariamente se presenta hipertrofia excéntrica principalmente del atrio (AI) y ventrículo izquierdo (VI), dependiendo de la severidad se afecta también el atrio derecho (AD) y ventrículo derecho (VD); todo generado por la disfunción sistólica (4, 12), y en estados avanzados puede observarse disfunción diastólica (5, 6).

La CMDI es más prevalente en razas puras de perros grandes (5, 8, 10) y gigantes (1, 7), rara en perros mestizos (2). Las razas más afectadas son el gran danés, doberman pinscher, san bernardo, deerhound escocés, wolfhound irlandés, bóxer, afgano, dálmata y newfoundland (2, 4, 7). Algunas razas medianas como el cocker spaniel, springer spaniel (1, 2, 5) y bulldog inglés podrían desarrollar CMDI (4, 7). La enfermedad es excepcional en ejemplares que pesan menos de 12 kilos (7). La incidencia aumenta con la edad, la mayoría de los pacientes se presentan con signos de insuficiencia cardíaca entre los 4 y 10 años (7). Hay referencias que indican que la prevalencia es mayor en los machos (2, 3, 8), pero otros autores (7) sugieren que no hay predilección sexual.

En el presente artículo se expone el caso clínico de una cachorra de 7 meses que presentó CMDI. Debido a lo inusual que es diagnosticar esta enfermedad a tan temprana edad, y por la escasa cantidad de reportes en la literatura de características similares, los autores consideran que se debe tener presente este diagnóstico diferencial, en pacientes jóvenes con insuficiencia cardíaca.

Evaluación del paciente

Reseña

Una perra de raza springer spaniel de 7 meses de edad fue remitida al servicio de cardiología del Consultorio Veterinario de la Universidad de Antioquia con los signos clínicos de taquipnea, intolerancia al ejercicio, leve cianosis, ascitis y baja condición corporal. Los propietarios indicaron que la perra había sido medicada con bromhexina, cefalexina y con inhalador de beclometazona durante 15 días.

Anamnesis

El motivo de la consulta fue respiración anormal, aumento de tamaño del abdomen, intolerancia al ejercicio y pérdida progresiva de peso.

Hallazgos al examen físico

La paciente presentaba taquipnea, leve cianosis de la mucosa lingual, un perímetro abdominal de 54 cm debido a la ascitis y una baja condición corporal (véase Figura 1). A la auscultación cardíaca se percibió un soplo 5/6 mitral que irradiaba a ambos hemitórax. No presentaba ruidos respiratorios anormales. Las demás constantes fisiológicas fueron normales (véase Tabla 1).



Figura 1. Paciente en la consulta inicial en el que se aprecia la distensión abdominal y la baja condición corporal, notándose las prominencias óseas de la columna toracolumbar.

Tabla 1. Constantes fisiológicas de la cachorra en la evaluación inicial.

Parámetro	Valor	Unidades	Valor de referencia
Temperatura corporal	37.5 – 39	C°	
Frecuencia cardíaca	136	lpm	60-80
Frecuencia respiratoria	92	rpm	10-30
Peso	14	Kg	
Pulso	136	ppm	60 – 80
Características del pulso	Normal		
Mucosas	Rosa pálida		
Ganglios	Normales		
Tiempo de llenado capilar	2	Segundos	1 - 2
Apariencia general	Baja condición corporal		
Palpación abdominal	Presencia de líquido abdominal		
Perímetro abdominal	54	cm	

Ayudas diagnósticas

A la paciente se le realizó un electrocardiograma en decúbito lateral derecho que incluyeron las derivadas I, II, III, aVR, aVL y aVF con un equipo Fukuda Denshi Cardimax FX-2111, donde se evidenció un agrandamiento en el milivoltaje (mv) de la onda Q en todas las derivadas. Adicionalmente la onda R midió 2.6 mv, estando en el límite superior para el tamaño del paciente (11). Las demás ondas, segmentos e intervalos se encontraron dentro de parámetros normales y el ritmo era sinusal (9) (véase Figura 2A). Electrocardiográficamente el agrandamiento simultaneo de la onda Q y de la R sugieren un agrandamiento biventricular (11), siendo necesario corroborarlo mediante ecocardiografía, este último método es más sensible para determinar tamaños camerales.

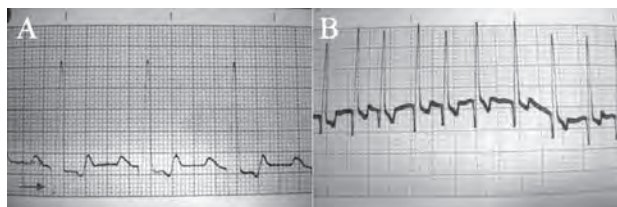


Figura 2. A. Electrocardiograma derivada II (50mm/seg), en donde se aprecia agrandamiento de la onda Q (flecha azul). B. En el electrocardiograma derivada II (25 mm/seg), se aprecia la ausencia de la onda P en cada complejo, agrandamiento de la onda Q, irregularidad en la distancia entre onda R y la siguiente onda R y una frecuencia cardíaca de más de 200 lpm. La paciente presentaba una fibrilación atrial.

En la proyección radiográfica dorsoventral (DV) se apreció una cardiomegalia generalizada y en el hemitórax derecho se observó un broncograma aéreo. En la proyección radiográfica laterolateral izquierda derecha (LLID) se evidenció desplazamiento dorsal de la tráquea intratorácica, aumento en el contacto cardioesternal, venas pulmonares distendidas y un patrón intersticial difuso a nivel perihiliar compatible con edema pulmonar cardiogénico. La silueta cardíaca por el método Buchanans midió 13 cuerpos vertebrales torácicos, indicativo de cardiomegalia generalizada. El diagnóstico radiográfico fue cardiomegalia generalizada y edema pulmonar de origen cardiogénico (véase Figura 3).

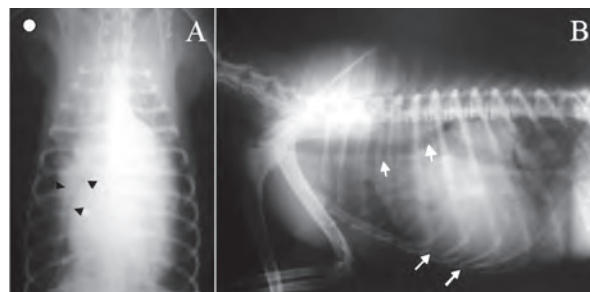


Figura 3. A. Radiografías de tórax DV en donde se aprecia cardiomegalia generalizada y presencia broncograma aéreo (cabeza de flecha) en el hemitórax derecho. B. En la proyección LLID se observa desplazamiento hacia dorsal de la tráquea (flechas cortas), aumento del contacto cardioesternal aumentado (flechas largas), venas pulmonares distendidas, edema pulmonar cardiogénico y la silueta cardíaca midió 13 cuerpos vertebrales torácicos.

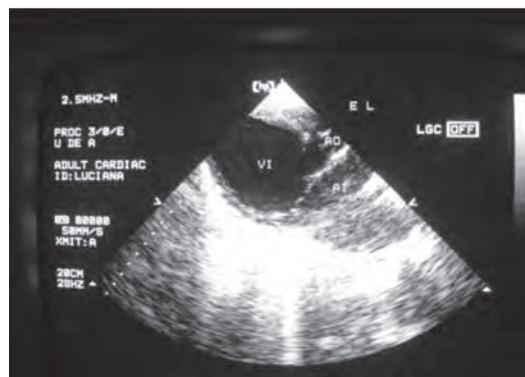


Figura 4. Ecocardiografía en donde se aprecia el agrandamiento del VI en un eje longitudinal a través de un acceso paraesternal derecho. Se observó además escaso movimiento sistólico de las paredes ventriculares. AI: atrio izquierdo, Ao: aorta, VI: ventrículo izquierdo.

En la ecocardiografía realizada con un equipo Hewlett Packard Sonos 1000 con transductor 3,5 MHz se detectó una severa disminución de la función contráctil del VI, agrandamiento del AI y VI (véase Figura 4), además de insuficiencia mitral secundaria a la dilatación del anillo valvular. Las demás estructuras valvulares se encontraron normales, no se apreciaron masas ni trombos. Se tomaron dimensiones en modo M de los diámetros: diastólico del VI, sistólico del VI, pared diástole, pared sístole y del septo en diástole (véase Tabla 2). El índice de fracción de acortamiento estaba disminuido 8.7% y una baja fracción de eyección de 25%. Se descartó mediante doppler color la presencia de alguna comunicación interatrial, ventricular o vascular (véase Figura 4).

El diagnóstico ecocardiográfico fue contractibilidad y función sistólica del VI severamente disminuida compatible con CMDI. Adicionalmente, se realizó

un hemoleucograma, evaluación de ALT y creatinina los cuales estuvieron dentro de rangos normales (véase Tabla 3).

Tabla 2. Dimensiones ecocardiográficas mediante modo M.

Parámetro	Diámetro obtenido	Referencia según el peso*
LVd	6.31 cm	3.22 cm
LVs	5.76 cm	1.92 cm
LVWd	1.14 cm	0.72 cm
LVWs	1.64 cm	1.03 cm
VSd	1.14 cm	0.78 cm
FS	8.7%	40.45%
FE	25%	40-100%

* Fuente: Boon JA. Manual of veterinary echocardiography.

LVd: diámetro diastólico del ventrículo izquierdo. LVs: diámetro sistólico del ventrículo izquierdo. LVWd: diámetro pared diastólico. LVWs: diámetro pared sístole. VSd: diámetro septo en diástole. FS: fracción de acortamiento. FE: fracción de eyección.

Tabla 3. Resultados del hemoleucograma, creatinina y ALT realizados en la evaluación inicial.

Parámetro	Unidades	Valor del paciente	Valor de referencia
Hematocrito	%	48.7	35.2 - 52.8
Hemoglobina	%	16.2	12.7 - 16.3
VCM	fl	73	70 (60 - 77)
HCM	pg	24.4	(19 - 23)
CHCM	g/dl	33.2	33 (31 - 34)
Eritrocitos	Eri/ul	6.630.000	5.300.000 - 8.600.000
Leucocitos	Leu/ul	10.800	8.300 - 17.500
Neutrófilos	%	75	65 - 73
Eosinófilos	%	10	1 - 8
Linfocitos	%	15	9 - 26
Plaquetas	Plt/ul	369.000	160.000 - 525.000
Creatinina	mg/dl	1.3	menor a 1.6
ALT	U/L	47	menor a 50

Enfoque de tratamiento

El tratamiento inicial fue con enalapril, furosemida y digoxina (véase Tabla 4). La propietaria reportó telefónicamente que la paciente estuvo comiendo y bebiendo normal, de buen ánimo y con mejoría en su estado general. A los 74 días fue llevada de nuevo a consulta porque presentaba una

mayor distensión abdominal. Al examen clínico se evidenció un perímetro abdominal de 69 centímetros por acumulo de líquido, mucosas levemente pálidas, las demás constantes fisiológicas estaban normales (véase Tabla 5). Se adicionó al tratamiento inicial espirolactona y se aumentó la dosis de furosemida (véase Tabla 6).

Tabla 4. Tratamiento instaurado en la consulta inicial.

Principio activo	Concentración	Dosis	Dosis total	Frecuencia	Duración
enalapril	5 mg/Tableta	0.5 mg/Kg	7.5 mg	Cada 12 horas	Hasta nueva indicación
furosemida	40 mg/Tableta	2 mg/Kg	30 mg	Cada 12 horas	Hasta nueva indicación
digoxina	0.1 mg/Tableta	0.055/Kg	1 Tableta	Cada 12 horas	Hasta nueva indicación

Tabla 5. Constantes fisiológicas de la paciente en la segunda evaluación.

Parámetro	Valor	Valor de referencia
Temperatura corporal	39 C°	37.5 – 39C°
Frecuencia cardiaca	210 lpm	60 – 80 lpm
Frecuencia respiratoria	92 rpm	10 – 30 rpm
Peso	17.5 Kg	
Pulso	210 ppm	60 – 80 ppm
Características del pulso	Débil	
Mucosas	Levemente pálidas	
Ganglios	Normales	
Tiempo de llenado capilar	2 Segundos	1 - 2 Segundos
Apariencia general	Baja condición corporal	
Palpación abdominal	Presencia de líquido abdominal	
Perímetro abdominal	69 cm	

Tabla 6. Protocolo terapéutico modificado después de la segunda consulta de la paciente.

Principio activo	Concentración	Dosis	Dosis total	Frecuencia	Duración
digoxina	0.1 mg/Tableta	0.055/Kg	1 Tableta	Cada 12 horas	Hasta nueva indicación
espironolactona	25 mg/Tableta	1.5 mg/Kg	25 mg	Cada 12 horas	Hasta nueva indicación
enalapril	5 mg/Tableta	0.5 mg/Kg	7.5 mg	Cada 12 horas	Hasta nueva indicación
furosemida	40 mg/Tableta	4.7 mg/Kg	80 mg	Cada 12 horas	Hasta nueva indicación

A los 15 días la paciente fue llevada a revisión, donde la propietaria informó que hace 2 días no le suministraba la digoxina porque notó a su mascota deprimida. Se realizó nuevamente una ecocardiografía y un electrocardiograma. En el electrocardiograma se evidenció la ausencia de ondas P, complejos QRS aumentados en milivoltaje, irregularidad en la distancia entre onda R y R y una frecuencia cardiaca

de 210 lpm. El diagnóstico electrocardiográfico fue una fibrilación atrial (véase Figura 2B) (9). En la ecocardiografía se apreciaron los mismos cambios encontrados en la primera ecocardiografía. La paciente se medicó con carvedilol, enalapril y furosemida (véase Tabla 7). La propietaria reportó que la paciente murió a los 15 días de la última revisión, habiendo cumplido 11 meses de edad.

Tabla 7. Protocolo terapéutico instaurado después de la tercera consulta.

Principio activo	Concentración	Dosis	Dosis total	Frecuencia	Duración
carvedilol	25 mg/Tableta	9 mg/Kg	6.25 mg	Cada 24 horas	Durante 15 días, luego 6.25 mg cada 12 horas
enalapril	5 mg/Tableta	0.6 mg/Kg	10 mg	Cada 12 horas	Hasta nueva indicación
furosemida	40 mg/Tableta	4.7 mg/Kg	80 mg	Cada 12 horas	Hasta nueva indicación

Discusión

La causa primaria de la CMDI se desconoce (1), pero existen posibles causas que podrían explicar la presentación de esta patología en pacientes de tan corta edad. Las etiologías propuestas incluyen

cambios en el miocardio inducido por inflamación, errores innatos del metabolismo del miocardio, anomalías en la función o estructura de la sarcómera, disminución en la producción de energía celular por anomalías mitocondriales que conllevan a una disminución en la contracción del

sarcómero, anormalidades en la función del retículo sarcoplásmico, anormalidades en la función del citoesqueleto que podrían resultar en reducción de la función miocárdica o también se podría pensar en una disminución o anormalidad de las proteínas que conforman el citoesqueleto (4, 12).

El pronóstico de la CMDI es desfavorable, con una supervivencia de 6 a 12 meses después de haber sido diagnosticado (1, 4, 7). La severidad y celeridad de la evolución de la paciente de este reporte en un periodo de tiempo tan corto, va de acuerdo con las referencias, donde después de haberse diagnosticado, su muerte fue a los 4 meses.

Los signos clínicos presentados por la paciente: edema pulmonar, taquipnea, ascitis, intolerancia al ejercicio, cianosis y baja condición corporal son los más frecuentemente encontrados en la CMDI (2, 7, 8). Adicionalmente, a la auscultación se encontró un soplo mitral 5/6 que irradiaba ambos hemitóraces, esto debido a la dilatación anular del aparato valvular mitral, conllevando a un mayor volumen regurgitado (1, 5, 7), además del generado por la disfunción sistólica (8). Las arritmias son muy frecuentes en la CMDI (2, 3, 8) y no fue la excepción esta paciente. En el primer ECG realizado no se halló anormalidad en el ritmo, pero en una evaluación posterior se registró una fibrilación atrial. Alrededor del 75 al 80% de los pacientes con CMDI presentan esta arritmia (2, 3, 7), lo cual empeora la hemodinámica del paciente, conllevando a un pronóstico desfavorable (4, 9).

En las ayudas diagnósticas utilizadas, las radiografías de tórax de la paciente presentaron cardiomegalia generalizada y edema pulmonar, cambios que dependen del grado de severidad de la disfunción inotrópica (1, 5, 7). Pero es importante destacar que la ecocardiografía es el mejor método para valorar las dimensiones de las cámaras cardíacas y el funcionamiento miocárdico (6, 7), por tanto es la técnica más confiable para diagnosticar la CMDI sintomática u oculta (5, 6). Las anormalidades características son un incremento en el diámetro sistólico final del VI (4, 5, 7), fracción de acortamiento y de eyección disminuidos (5, 7), hallazgos encontrados en la paciente.

La terapéutica instaurada estuvo enfocada a reducir los signos clínicos de la insuficiencia cardíaca, mejorar el tiempo de supervivencia y la calidad de vida de la paciente. La digoxina según estudio retrospectivo por Tildholm A (10), y la furosemida a dosis oral ajustada a la respuesta del paciente (1) son el núcleo central del tratamiento para la mayoría de los casos de CMDI (4, 10, 12). El primero por su efecto inotrópico (4) contribuyó a mejorar la disfunción sistólica, y el diurético de asa a reducir el estado congestivo, disminuyéndose el edema pulmonar inicial, y el volumen de la ascitis, consecuentemente mejorándose la oxigenación y patrón respiratorio de la paciente.

El estado general de la paciente en la evaluación inicial determinó lo agresivo del tratamiento y la utilización de otros medicamentos (4). La combinación de la espironolactona y de un inhibidor de la enzima convertidora de angiotensina (IECA) fue con el fin de disminuir los niveles de aldosterona que inhiben el remodelado vascular anormal (7) y para atenuar la hipertrofia excéntrica progresiva ventricular y regurgitación mitral secundaria (4).

Como tratamiento para la fibrilación atrial se adicionó el beta-bloqueador carvedilol a dosis baja, con el objetivo de reducir el estímulo simpático, y así prolongar el periodo refractario del nodo atrioventricular y lograr disminuir el número de despolarizaciones atriales y la frecuencia ventricular, mejorándose el estado hemodinámico de la paciente. Esta indicado que con el uso prolongado de este fármaco, es importante realizar monitorización ecocardiográfica de la función sistólica debido al efecto inotrópico negativo (4, 7, 10).

Conclusiones

La CMDI puede presentarse en caninos de corta edad, aunque su mayor prevalencia es en pacientes adultos, por lo que se debe considerar como un diagnóstico diferencial en cachorros que presenten signos de insuficiencia cardíaca congestiva.

Los objetivos de la terapéutica instaurada en esta paciente eran reducir los signos clínicos de la insuficiencia cardíaca mejorando su calidad de vida,

aumentar la contractibilidad ventricular, reducir la frecuencia cardiaca, e intentar retardar la muerte súbita. Las modificaciones realizadas al tratamiento inicial obedecieron a la evolución de los signos de la paciente desarrolló, logrando una supervivencia de 120 días después del diagnóstico definitivo.

Con el advenimiento de la tecnología y los avances en el área de la biología molecular, se abre la posibilidad de poder determinar la etiología de la CMDI, hasta entonces, sólo se le podrá brindar a estos pacientes tratamientos que disminuyen la sintomatología presentada.

Referencias

1. Bonagura JD, Lehmkuhl LB. Cardiomiopatía. In: Birchard SJ, Sherding RG (eds). Manual clínico de procedimientos en pequeñas especies. 2nd ed. Madrid: Mc Graw Hill; 2002.
2. Dukes-McEwan J, Borgarelli M, Tidholm A, Vollmar A, Haggstrom J. Proposed guidelines for the diagnosis of canine idiopathic dilated cardiomyopathy. *J Vet Cardiol* 2003; 5:7-19. [Abstract] [HTML] [Pdf]
3. Gelzer AR, Kraus MS. Management of atrial fibrillation. *Vet Clin Small Anim* 2004; 34:1127-1144. [Abstract] [HTML] [Pdf]
4. Kittelson MD, Kienle RD. Small animal cardiovascular medicine. St. Louis: Mosby; 1998.
5. Meurs KM. Boxer dog cardiomyopathy: an update. *Vet Clin Small Anim* 2004; 34:1235-1244. [Abstract] [HTML] [Pdf]
6. Meurs KM. Primary myocardial disease dog. In: Ettinger S, Feldman E (eds). Textbook of veterinary internal medicine. 6th ed. Philadelphia: Saunders; 2000. p.1077-1082.
7. Nelson RW, Couto, CG. Medicina interna de animales pequeños. 3^a ed. Buenos Aires: Intermédica; 2005.
8. O'Grady MR, O'Sullivan ML. Dilated cardiomyopathy: an update. *Vet Clin Small Anim* 2004; 34:1187-1207. [Abstract] [HTML] [Pdf]
9. Santisteban VR. Electrofisiología del corazón: el electrocardiograma. In: García Sacristán A (ed). Fisiología veterinaria. Madrid: Mc Graw Hill Interamericana; 1995. p.303-313.
10. Tidholm A. Survival in dog with dilated cardiomyopathy and congestive heart failure treated with digoxin, furosemide and propranolol: A retrospective study of 62 dogs. *J Vet Cardiol* 2006; 8:41-47. [Abstract] [HTML] [Pdf]
11. Tilley LP. Essentials of canine and feline electrocardiography. Interpretation and treatment. 3^a ed. Philadelphia: Lea and Febiger; 1992.
12. Vollmar A, Fox PR, Meurs KM, Liu S. Dilated cardiomyopathy in juvenile doberman pinschers. *J Vet Cardiol* 2003; 5:23-27. [Abstract] [HTML] [Pdf]